



Ултразвуков преглед

Име Маргарита Николова Николова 53 г.

Статус graviditas normalis Ден от МЦ 19<sup>ти</sup>

Маточно тяло:

AVF, мат. мт. - 6,4 см

Десен яйчник:

фолликули до 7,8 мм Яйчник в норм

Ляв яйчник:

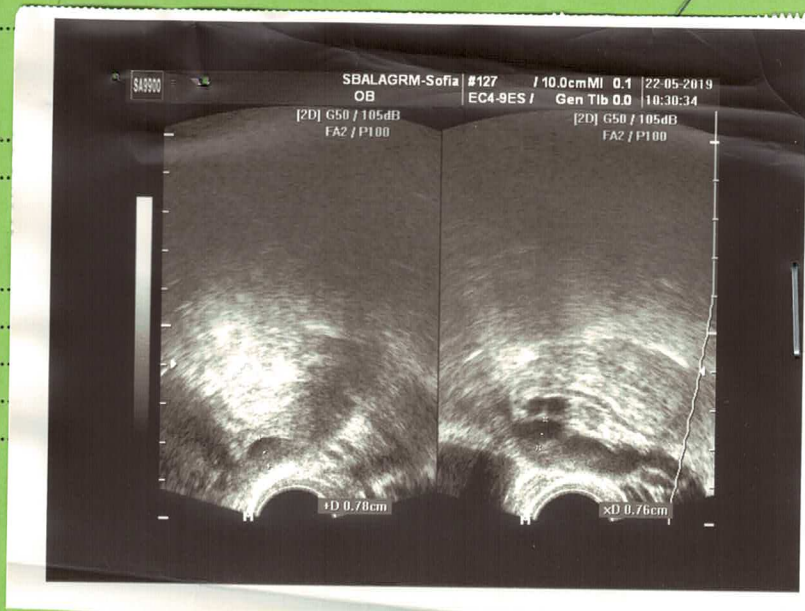
фолликули до 7,5 мм Яйчник в норм

C. Douglasi:

✓

Назначения/Терапия

.....  
.....  
.....



Дата 22.05. '19г.

Лекар [Signature]