



Ултразвуков преглед

Име Маргарита Николова Николова 53 г.  
Ден от МЦ 3<sup>ти</sup>

Маточно тяло:

AVF, маточна мускулатура - 12,3 см

Десен яйчник:

Най-голям на диаметър фолликул с д ~ 23 mm

Ляв яйчник:

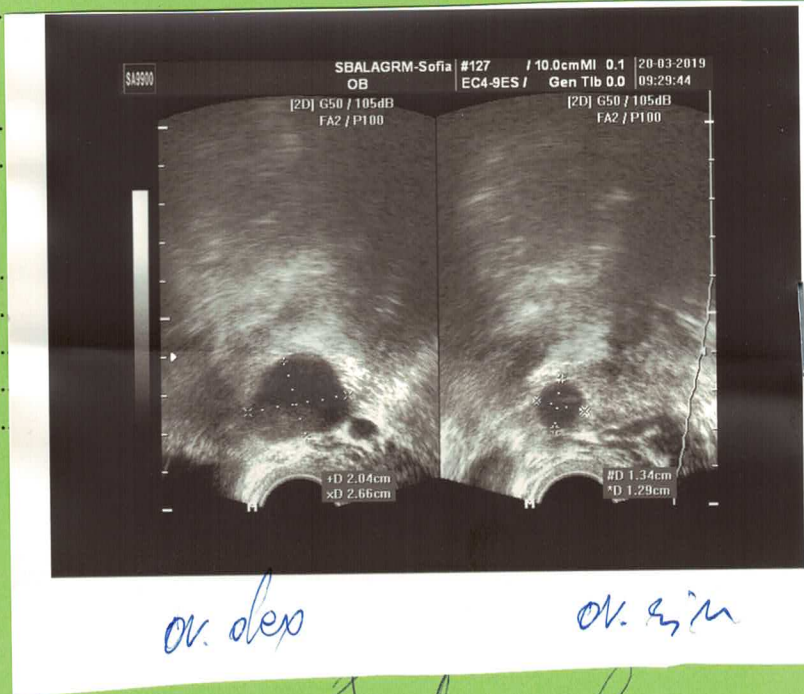
1 фолликул с д ~ 13 mm

C. Douglasi:

/

Назначения/Терапия

.....  
.....  
.....



ov. dex

ov. sin

Дата 20.03.2019г.

Лекар [Signature]