

МУЛТИДЕТЕКТОРЕН КОМПЮТЪРЕН ТОМОГРАФ GENERAL ELECTRIC



**ПАЦИЕНТ: ТОДОРКА ДИМИТРОВА ИВАНОВА**  
**ВЪДЗРАСТ: 65**

**АМБ № 4100**  
**МЕТОД НА ИЗСЛЕДВАНЕ : на гръден кош**

**ТЕХНИКА НА ИЗСЛЕДВАНЕ : нативно**

При направената КТ грама двете бел. половини са емфизематозно уголемени .

В дясна бел. половина – не се виждат огнищни инфилтративни промени .Десен хилус без видими промени и бел. рисунък проследим до сегментно и субсегментно ниво.

В лява бел. половина уплътнен интерлоб. Плеврата в ляво значимо удебелена и в лява плеврална кухина базално се открива инкапсулиран малък плеврален излив .В лява бел. основа се виждат и малки огнища на пневмофиброза.

Медиастинум- срединно разположен .Откриват се л.в. с р-р от 5 до 12 мм. По стената на гр. аорта калциеви отложения .Калцификати се откриват и по клапни платна. Лява камера уголемена.

**КТД - Емфизем на б. дроб .**

Огнища на фиброза базално ляво .

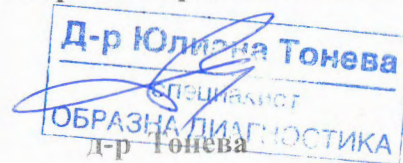
Адхезии на плеврата и интерлоба - *ляво.*

Инкапсулиран плеврален излив- ляво базално

Склероза на гръдна аорта. Кардиомегалия.

ПРИЛОЖЕН диск

Дата:03 .11 . 2015год



**ПРИ КОНТРОЛЕН ПРЕГЛЕД НОСЕТЕ ВСИЧКИ ПРЕДХОДНИ МЕДИЦИНСКИ ДОКУМЕНТИ ЗА ПРОСЛЕДЯВАНЕ ХОДА НА ЗАБОЛЯВАНЕТО !**  
**БЛАГОДАРИМ ВИ ,ЧЕ НИ СЕ ДОВЕРИХТЕ.**